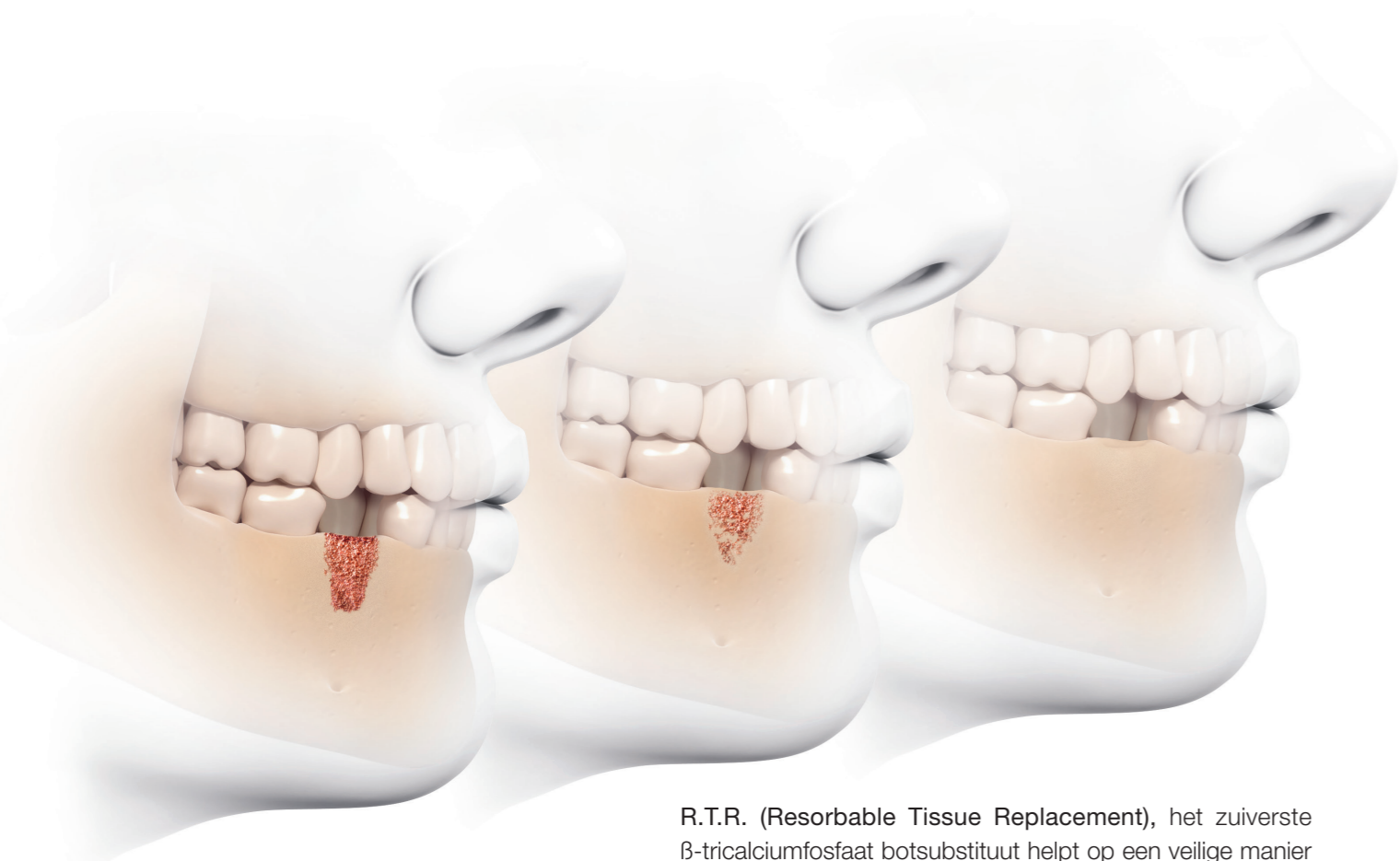

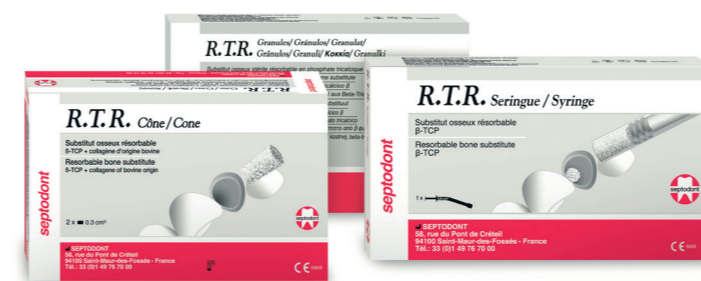R.T.R. (Resorbable Tissue Replacement), het zuiverste β -tricalciumfosfaat botsubstituut helpt op een veilige manier nieuwe botvorming te creëren na extractie of bij verschillende vormen van botverlies (parodontaal defect, sinus lift...)

- **Resorbeert progressief:** R.T.R. geeft calcium- en fosfaat-ionen vrij die nieuwe botformatie stimuleren
- **Regeneert natuurlijke botgroei:** Osteoconductive micro- en macroporeuze structuren stimuleren nieuwe dense botgroei
- **Herstelt het volume:** R.T.R. hernieuwt de botintegriteit binnen 3 tot 6 maanden
- Beschikbaar in 3 presentaties (kegel, spuit en korrels) aangepast aan iedere procedure

Verbeter de extractietherapie en het herstel van botverlies bij uw patiënt en garandeer succes bij een toekomstig implantaat.

Productinformatie



R.T.R. kegel

Doos met 2 kegeltjes van elk 0.3 cm³ (Ø 6 mm, H 10 mm) β tricalciumfosfaat, met collageenkorrels, steriel individueel verpakt



R.T.R. korrels

Doos met 1 fles 2 cm³ β tricalciumfosfaat korrels, steriel verpakt



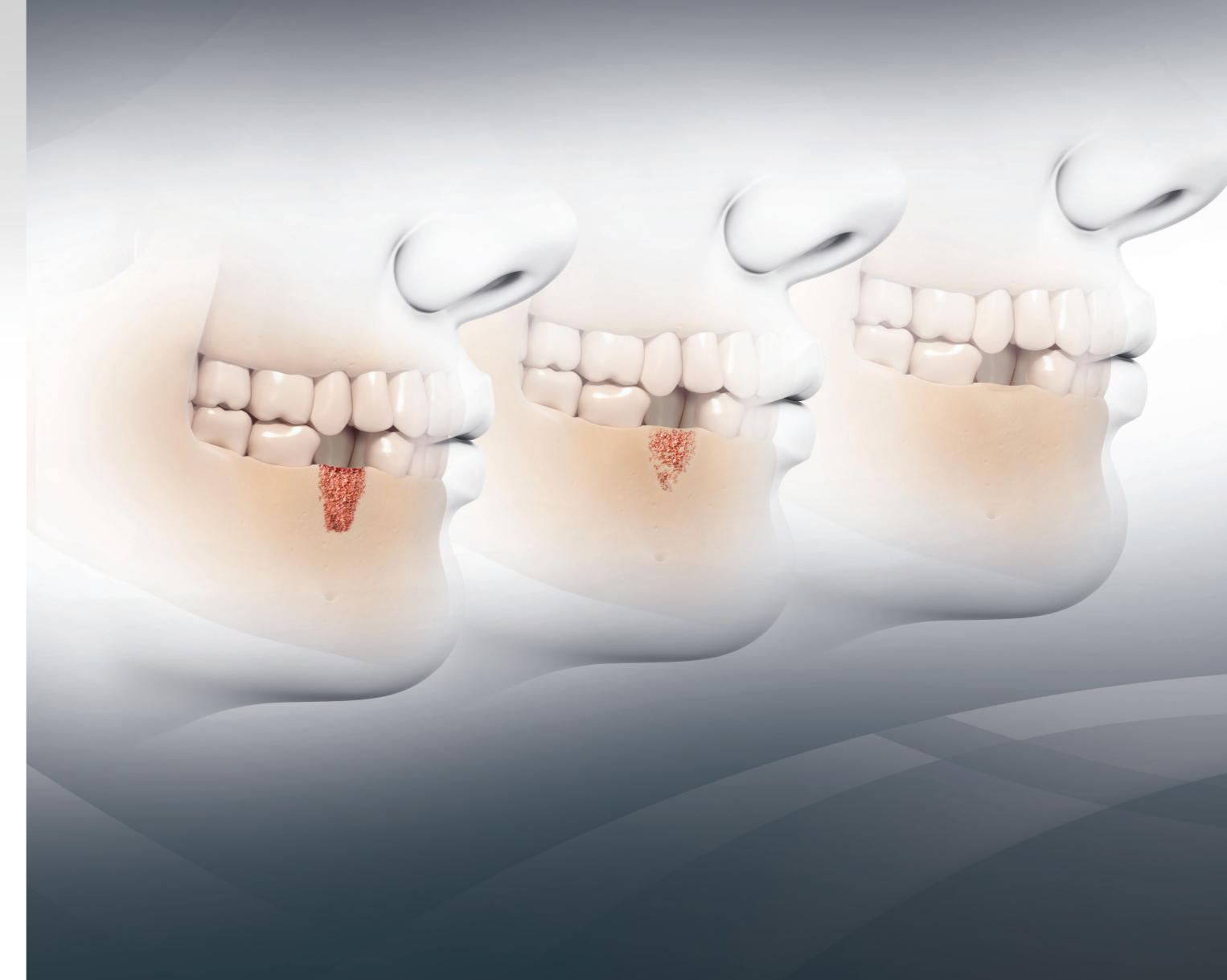
R.T.R. gebogen spuit

0.8 cm³ β tricalciumfosfaat korrels (diameter 0.5 tot 1 mm) in steriele spuit, individueel verpakt



The Dental Pharmaceutical Company
INNOVATIVE, SAFE AND EFFECTIVE SOLUTIONS FOR DENTISTRY WORLDWIDE

Septodont NV-SA – Grondwetlaan, 1083 Brussel
www.septodont.be
www.septodont.nl



R.T.R.
Volledige resorptie...
Vorming van nieuw sterk bot

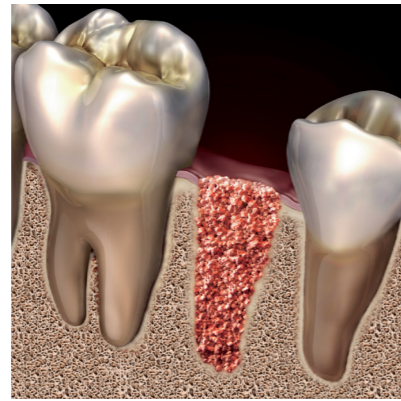


R.T.R. – Schoonheid tot op het bot

R.T.R. – De oplossing in Bone Grafting

R.T.R. biedt u een veilige en gemakkelijk te gebruiken oplossing voor zowel eenvoudige als complexe therapieën voor verhoging van de botkam, het helpt bij het behoud op lange termijn van de functie, de gezondheid en het esthetische aspect van het gebit en de ondersteunende botstructuur.

R.T.R. is een extreem hydrofiel synthetisch botsubstituut. Het wordt in de chirurgische site verwerkt en is geschikt om elke botcaviteit te vullen. Vandaar dat R.T.R. ideaal is voor de behandeling van parodontale defecten, verhoging van de botkam en alveolaire behandeling na extractie (preservatie van de botkam na extractie).

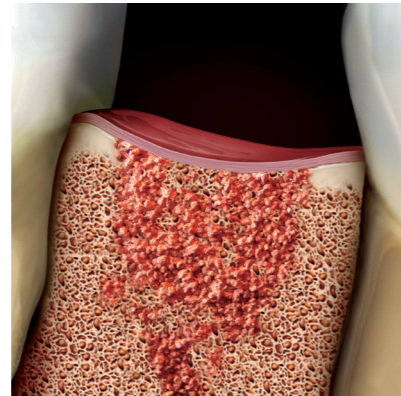


Extractiesite gevuld met R.T.R.

R.T.R. – Puur en ingenieus

R.T.R. is een biocompatibel synthetisch materiaal van de zuiverste graad.

R.T.R. korrels hebben een β tricalciumfosfaat kristalstructuur (β -TCP) en worden tijdens het productieproces verschillende malen getest (RX-stralen, infra-rood spectroscopie) om de hoogste graad van zuiverheid te garanderen (β -TCP > 99%). β -TCP is goed gedocumenteerd voor zijn biocompatibiliteit in dentale en orthopedische behandelingen en veroorzaakt geen lokale of systemische toxiciteit.



Botregeneratie met R.T.R.

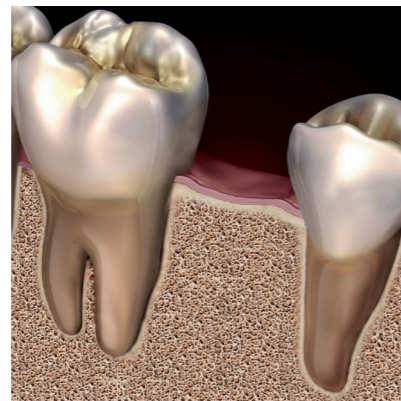
R.T.R. – Wederopbouw van een stevige fundering

R.T.R. poreuze korrels zorgen voor een optimaal osteo-conductief milieu waardoor de groei van nieuw dens bot gestimuleerd wordt.

R.T.R. korrels zijn zowel micro- als macroporeus. Deze microcaviteiten, geïmpregneerd met bloed van de patiënt, stimuleren een dieptekolonisatie van het botsubstituut materiaal door osteogene cellen met nieuwe biologisch gefixeerde botvorming tot gevolg.

R.T.R. - resorbeert progressief.

In tegenstelling tot hydroxyapatiet, geeft R.T.R. geleidelijk aan calcium- en fosfaationen vrij om nieuwe botformatie te stimuleren. Na 3 tot 6 maanden, afhankelijk van de fysiologie van de patiënt, wordt R.T.R. vervangen door nieuw gevormd dens bot dat toekomstige implantaten kan ondersteunen.




Succesvolle nieuwe botgroei door volledige R.T.R. resorptie

R.T.R. – Technische specificaties

Eigenschappen

R.T.R. bezit specifieke structurele eigenschappen die osteogenetische celkolonisatie stimuleert.

SAMENSTELLING	synthetische β tricalciumfosfaat korrels (β -TCP)
GROOTTE PARTIKEL	500 μ m en 1 mm
MACROPOREUS	van 100 μ m tot 400 μ m
MICROPOREUS	< 10 μ m
RESORPTIE	3 tot 6 maanden (afhankelijk van de fysiologie van de patiënt)



Vergroten van de macroporeuze structuur van één korrel R.T.R. (x135)

Vergroten van de macro- en micro-poreuze structuur van één korrel R.T.R. (x1000)

Indicaties

R.T.R. wordt geïndiceerd in de meeste klinische casussen waar orale botsubstitutie vereist is:

- Vullen van de alveole na extractie (behoud van de botkam na extractie)
- Verhoging van de botkam
- Parodontale defecten
- Defecten als gevolg van apicale endodontische chirurgie
- Sinus lift

Karakteristieken van R.T.R.

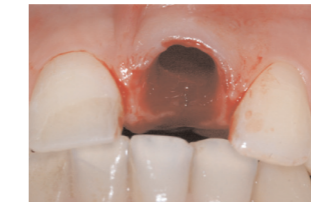Kenmerken	Voordelen
Synthetische β -TCP korrels	Resorbeerbaar met nieuwe botvorming tot gevolg
Micro- en macroporeus	Maximaliseert kolonisatie van het botsubstituut door osteogene cellen voor de verhoging van de botkam
Hydrofiel materiaal	Aangebracht op de chirurgische site en gemakkelijk in vorm te brengen bij het vullen van botcaviteiten
Hoge graad van zuiverheid + steriliteit	Biocompatibel en veilig
Toediening d.m.v. een gebogen spuit van 0,8 cm ³ β -TCP korrels	Makkelijk te plaatsen en makkelijk bloed te aspireren uit de alveole waardoor extern mengen overbodig is
R.T.R. kegel: toevoeging van zeer zuiver collageen*	Hemostase en genezing, blijft ter plaatse
R.T.R. korrels: 2 cm ³ β -TCP korrels	Groot volume voor uitgebreide letsels
β -TCP korrels	Dubbele steriele verpakking beantwoordt aan de asepsisnormen voor implantologie

*van dierlijke origine (runderen)

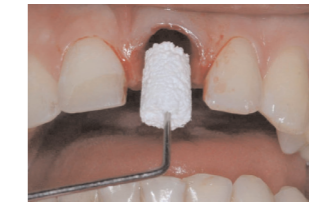R.T.R. – Klinische toepassingen

casus 1 Vullen van de alveole na extractie

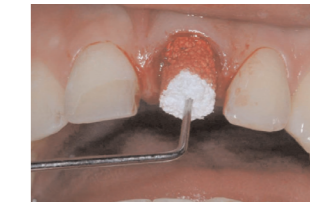Tandextractie resulteert in alveolair botverlies tijdens de eerste maanden van genezing met een gemiddeld verlies van 2 tot 3 mm in de bovenkaak en 4 tot 6 mm in de onderkaak. Het vormen van een alveolaire klont is essentieel om deze caviteit te vullen. De kegel wordt voorzichtig aan de ingang van de alveole geplaatst, zonder door te dringen in de alveole, om het bloed op te zuigen. De oorspronkelijk droge en stijve consistentie van R.T.R. verandert na contact met bloed in een coherente en kneedbare gel.



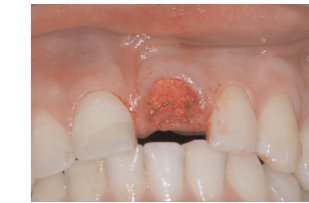
Avulsie van element 21



Aanbrengen van de R.T.R. kegel

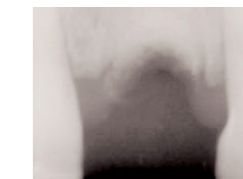


De kegel wordt geïmpregneerd

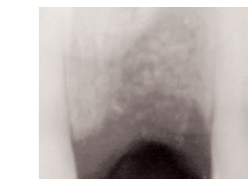


R.T.R. aangebracht

Deze consistentie samen met de hemostatische werking van R.T.R. garandeert een perfecte pasvorm ongeacht de vorm van de alveole. De kegel moet diep doordrongen zijn van bloed om dissociatie van β -TCP partikels te voorkomen tijdens de klontervorming. Controle RX na 1 en na 3 maanden bevestigen het behoud van de alveolaire randen. Een implantaat wordt geplaatst na 4,5 maanden.



R.T.R. aangebracht

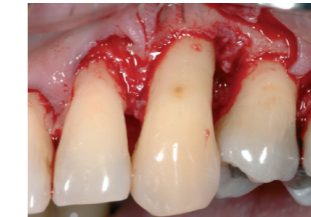

2 maanden na ingreep

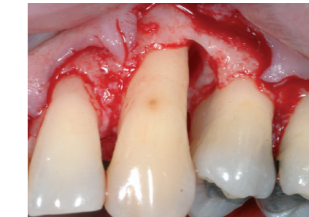Dr Francis Carbou,
Ziekenhuis Hainis, Frankrijk

casus 2 Parodontale defecten

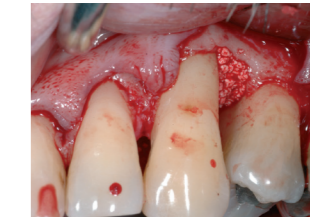Behandeling van parodontale defecten moeten deel uitmaken van een volledige behandeling. Een eerste niet-chirurgische behandeling met scaling, root planing en orale hygiëne is essentieel om een onderscheid te maken in de casussen waar chirurgische behandeling van het defect aangewezen is (méér dan 6 mm, mét bloeding bij sonderen). Na het voorzichtig verwijderen van het granulatieweefsel en rootplaning, wordt een defect met twee of drie wanden gevuld met R.T.R. zonder gebruik te maken van een membraan. Na enkele maanden is het botherstel met lang aanhechtingsepitheel volledig. Voor succes op lange termijn van een parodontaal defect is een onderhoudsbehandeling nodig.



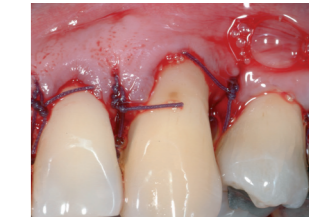Een flap over de volledige diepte wordt losgemaakt



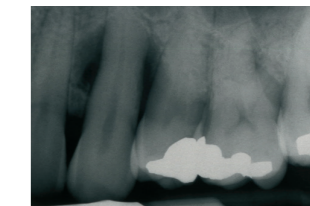
Het parodontale defect wordt grondig ontdaan van het granulatieweefsel



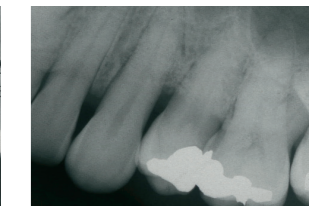
Het mengsel van bloed en R.T.R. wordt in het defect aangebracht



Vestibulair aanzicht van de chirurgische site met hechtingen



Postoperatieve RX

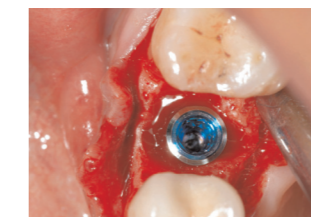


Postoperatieve RX, 6 maand na de ingreep

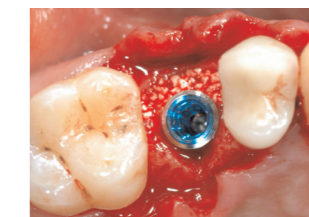Dr Charles Michéau,
Parodontologie en Implantologie aan de Universiteit van Parijs,
Faculteit Tandheelkunde

casus 3 Peri-implantair defect

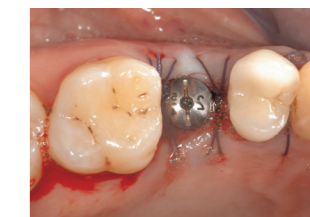Deze klassieke ontwikkeling van vestibulaire ruimte na implanteren is eenvoudig behandelbaar. R.T.R. voorkomt invaginatie van het zachte weefsel en garandeert goede osseointegratie.



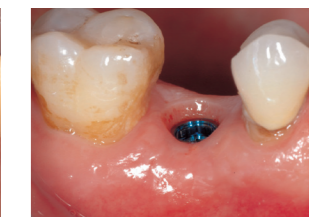Vestibulaire ruimte aanwezig



Aanbrengen van R.T.R.



Chirurgische site met hechtingen

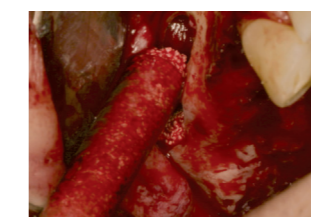

Perfekte integratie van het implantaat

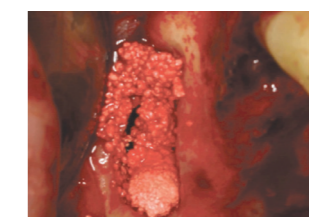
Dr Charles Michéau,
Parodontologie en Implantologie aan de Universiteit van Parijs,
Faculteit Tandheelkunde

casus 4 Sinus lift

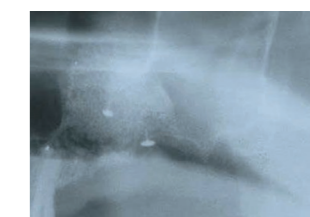
Aleen of in combinatie met autoloog bot, biedt β -TCP een voordelig en erkend alternatief voor chirurgische protocols bij een botgreffe. R.T.R. garandeert reproduceerbare klinische resultaten. Voor deze techniek is de gebogen spuit uiterst handig.



Applicatie van R.T.R.



R.T.R. is aangebracht



Postoperatieve RX



Histologie 7 maanden na chirurgie

Dr Thomas Lux,
Privépraktijk, Mannheim, Duitsland